

Jejuno-colostomy for surgical management of recurrent cecal impaction in horse

Samsel J., Witkowski M., Equine Clinic on Warsaw Racetrack

The aim of this paper was to present surgical treatment of a case of recurrent cecal impaction in a horse. Fifteen year old Standardbred stallion was presented with mild colic and diarrhea that lasted for two days. Chronic, recurrent cecal impaction, refractory to conservative treatment and dietary management was recognized. Surgical management with stapled, side-to-side jejuno-colostomy was performed to completely bypass the cecum. The outcome was good. Some colic episodes during postoperative period were caused by gastric ulceration confirmed by gastroscopy and resolved after oral omeprazol administration.

Keywords: case report, side-to-side jejuno-colostomy.

Jelito ślepe znajduje się w prawej, tylnej części jamy brzusznej konia. Rozróżnia się podstawę jelita ślepego, jego trzon i wierzchołek. U konia ważącego 500 kg pojemność tego jelita wynosi ok. 30 l, a jego długość to ok. 1 m. Szacuje się, że przesuwaną się z jelita biodrowego treść pokarmowa przebywa w jelicie ślepym ok. 5 godzin, nim uściami ślepo-okrężniczym wydobędzie się do prawego, brzuszego pokładu okrężnicy wstępującej (1).

Przez ten czas rozpoczyna się trawienie celulozy, wchłanianie są woda, elektrolity oraz kwasy tłuszczowe.

Ruchy perystaltyczne ściany jelita ślepego powodują, że treść pokarmowa ulega mieszaniu i przemieszczaniu w kierunku wierzchołka, a następnie ujścia ślepo-okrężniczego. Praca jelita biodrowego, ślepego i prawego brzuszego pokładu okrężnicy wstępującej jest zsynchronizowana, wskutek czego nie dochodzi do cofania się treści pokarmowej.

Zatkanie jelita ślepego stanowi 5% przypadków zatknięć jelita grubego u koni.

Biorąc pod uwagę inne dysfunkcje jelita ślepego, np. zgazowanie, wgłobienie, skręt, zawał ściany jelita/ zatkanie występuje w 40–55% przypadków (1, 2). Choroba polega na nadmiernym nagromadzeniu treści pokarmowej w jelicie ślepym, jej odwodnieniu, ze znacznym rozciągnięciem i osłabieniem ściany jelita. Zwykle część półpłynnego pokarmu przedostaje się przez ujście ślepo-okrężnicze do okrężnicy wstępującej.

Wśród przyczyn tego zaburzenia wymienia się błędy żywieniowe, zły stan użębienia, stres, zarobaczenie, hospitalizację, przebyte znieczulenie ogólne, zapiaszczenie, długotrwałe stosowanie niesteroidowych leków przeciwzapalnych i zaburzenia motoryki ściany jelita (1).

Zespolenie czczo-okrężnicze w leczeniu nawracającego zatkania jelita ślepego u konia

Jan Samsel, Maciej Witkowski

ze Szpitala Koni Służewiec w Warszawie

Choroba objawia się słabo nasilonymi bólami morzyskowymi, ustępującymi na kilka-kilkanaście godzin; w tym czasie koń może się normalnie zachowywać. Stan ogólny konia zwykle nie odbiega od normy. Perystaltyka jest zachowana lub osłabiona. Choroba trwa często kilka dni; często okresy remisji właściciel uznaje za zakończenie choroby. Apetyt jest zwykle zachowany, a koń oddaje niewielkie porcje kału o rozwodnionej konsystencji.

W rozpoznaniu rozstrzygające jest badanie rektalne. Dominującym objawem jest wypełnienie treści pokarmową jelita ślepego, przy równocześnie słabo wyczuwalnej okrężnicy wstępującej.

Rozróżnia się dwie postacie zatkania jelita ślepego:

- 1) pierwotną, w której wraz z opróżnieniem jelita choroba ustępuje,
- 2) wtórną lub nawracającą, kiedy mimo prawidłowego leczenia dochodzi do nawrotów choroby na skutek zaburzeń motoryki ściany jelita ślepego lub zaburzeń w synchronizacji między jelicem ślepym a okrężnicą wstępującą.

Częstym powikłaniem postaci nawracającej jest pęknięcie ściany jelita ślepego i śmierć zwierzęcia. Z tym powikłaniem autorzy spotkali się u 2 koni. Konie te, leczone zachowawczo z powodu nawracającego zatkania jelita ślepego, po zastosowaniu specjalnie dobranej diety nie wykazywały ewidentnych objawów chorobowych. Kontrolne badania rektalne nie wzbudzały zastrzeżeń. Po upływie 4–5 tygodni bez żadnych objawów ostrzegawczych u obu koni doszło do gwałtownego załamania stanu ogólnego i śmierci na skutek spontanicznego pęknięcia jelita ślepego.

Opis przypadku

Piętnastoletni ogier, rasy szlachetnej półkrwi, został zgłoszony do leczenia z powodu biegunki i bóli morzyskowych, nawracających, pomimo dwudniowego leczenia w stajni. Stan ogólny zwierzęcia pozostawał w granicach normy fizjologicznej. Koń wykazywał zainteresowanie jedzeniem, objawy bólowe manifestowały się w formie polegiwania, przybierania pozycji „siedzącego psa” oraz tarzania się. Podczas badania rektalnego w odbytnicy stwierdzono obecność

półpłynnego kału, miernie wypełnione pokłady okrężnicy wstępującej i głowę jelita ślepego przepelnioną treścią o konsystencji gliniastej. Rozpoznano zatkanie jelita ślepego. Wdrożono leczenie zachowawcze w postaci płukania żołądka, wlewu dożylnego 0,9%NaCl w ilości 10 l /godz., 3 razy, w odstępie 2–3 godz., oraz dożołądkowo podanego oleju parafinowego (4 l). Po 10 godz. koń zaczął oddawać rozwodniony kał. Rozpoczęto w odstępach dwugodzinnych karmienie niewielkimi porcjami granulowanej trawy. Kontrolne badanie przez odbytnicę po 24 godz. od przyjazdu konia potwierdziło opróżnienie jelita ślepego z zalegających mas pokarmowych. Wdrożono karmienie konia małymi porcjami moczzonego siana, podawanymi co 2 godziny. Po 5 godz. koń zaczął się pokładać, a w badaniu rektalnym dało się wyczuć ponownie przepelnione jelito ślepe. Powtórnie rozpoczęto leczenie zachowawcze, skorygowano użębienie, odrobaczono konia preparatem Equimax.

Badanie gastroskopowe wykazało liczne nadżerki i owrzodzenia na krzywiznie mniejszej żołądka. W związku z tym do terapii dołączono podawanie ranitydyny 6,6 mg/kg m.c., co 8 godz. doustnie. Kontrolne badanie rektalne po kolejnych 24 godz. wykazało opróżnienie jelita ślepego. Koń został wypisany z kliniki z zaleceniami zastosowania diety złożonej z trawy granulowanej jako paszy objętościowej oraz meszu z dodatkiem oleju jadalnego jako paszy treściwej. W celu uniemożliwienia spożywania słomy zalecono sianie trocinami. Terapię przeciwwrzdową polecono kontynuować przez minimum 4 tyg. Pierwsze porcje siana koń miał dostać po upływie 7–10 dni.

Niestety, po włączeniu do diety siana objawy chorobowe wróciły. Wykonane w stajni badanie rektalne potwierdziło podejrzenie ponownego zatkania jelita ślepego.

Stało się jasne, że choroba ma charakter nawracający, a dalsze próby leczenia zachowawczego przyniosą jedynie przemijającą poprawę. W związku z tym, że podejmowane dotychczas próby leczenia przy zastosowaniu specjalnie dobranej diety zakończyły się niepowodzeniem oraz w oparciu o doniesienia literaturowe

(1, 2, 3, 4), zaproponowano leczenie operacyjne, polegające na całkowitym ominięciu jelit biodrowego i ślepego za pomocą zespolenia czczo-okrężniczego.

W okresie przedoperacyjnym ponownie opróżniono jelito ślepe, doprowadzając do kontrolowanego przewodnienia konia. Aby zmniejszyć ryzyko wystąpienia zapalenia okrężnicy, nie głodzono konia, lecz karmiono go niewielkimi porcjami półpłynnej paszy treściwej. Koń został poddany premedykacji ksylazyną w dawce 1,1 mg/kg m.c., *i.v.* Indukcję uzyskano przy użyciu ketaminy 2 mg/kg m.c., *i.v.* oraz reanium 0,05 mg/kg m.c., *i.v.*

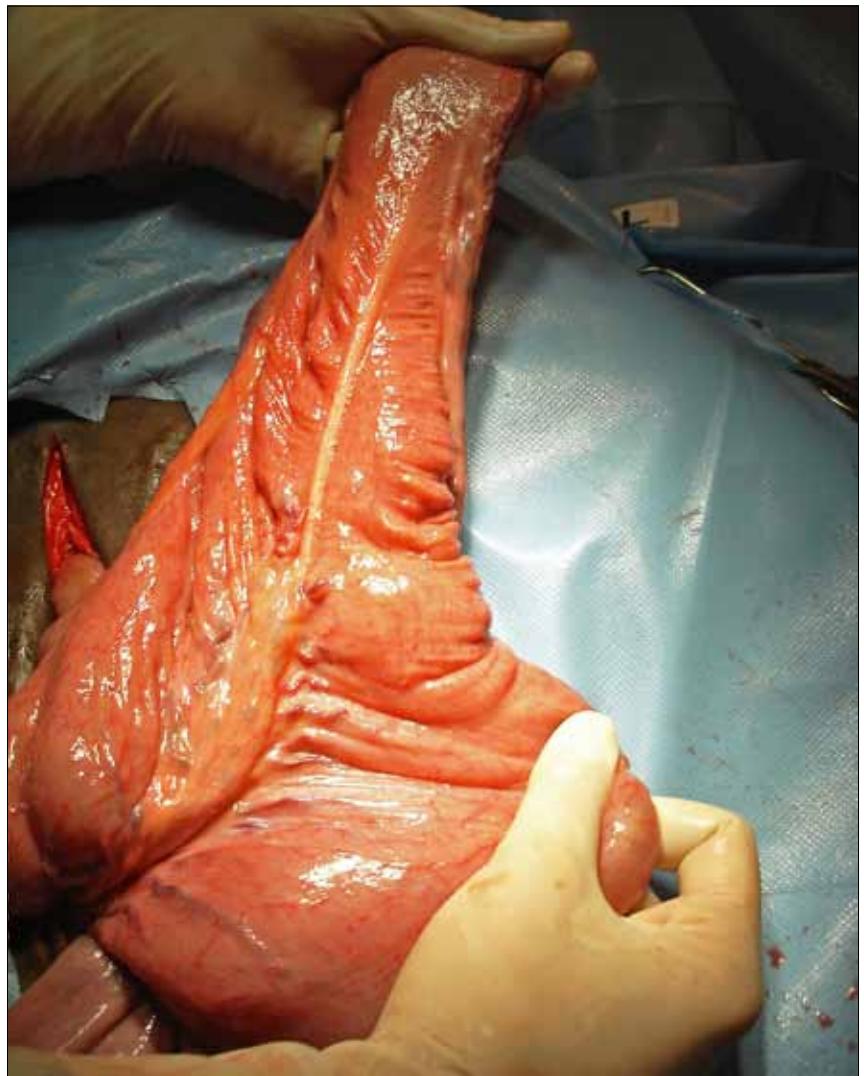
Po intubacji rozpoczęto narkozę wziewną mieszaniną izofluranu i tlenu. Pacjenta ułożono w pozycji grzbietowej. Po rutynowym przygotowaniu pola operacyjnego dokonano cięcia jamy brzusznej w kresie białej na długości około 10 cm, ok. 15 cm dogłowowo od pępka. Podczas chirurgicznej eksploracji nie stwierdzono zaburzeń w ułożeniu i budowie poszczególnych odcinków jelit (ryc. 1). Po wyizolowaniu jelita czczego z jamy brzusznej i obłożeniu go serwetami przecięto je w odległości ok. 10 cm od jelita biodrowego, a następnie zamknięto oba końce szwem ciągłym Lemberta w dwóch warstwach, stosując nić wchłaniającą, monofilamentową Biosyn 2/0 (ryc. 2). Naczynia krezkowe przecięto po dwukrotnym ich podwiązaniu. Następnie dokładnie wypłukano pole operacyjne roztworem soli fizjologicznej, wprowadzono na miejsce ślepo zamknięte jelito biodrowe, a na zewnątrz rany operacyjnej wydobyto fragment prawego, brzuszego pokładu okrężnicy wstępującej. Po ponownym obłożeniu serwetami wyizolowanych partii jelit, za pomocą szwów sytuacyjnych przymocowano na ślepo zamknięty, dożołądkowy odcinek jelita czczego do okrężnicy między taśmą wolną boczną i przyśrodkową w taki sposób, że był on skierowany wcześniej zamkniętym końcem w kierunku zagięcia mostkowego okrężnicy (ryc. 3).

Zastosowano zespolenie metodą bok do boku przy użyciu staplera jelitowego GIA 100 (ryc. 4). Uzyskane w ten sposób światło zespolenia wyniosło ok. 10 cm długości.

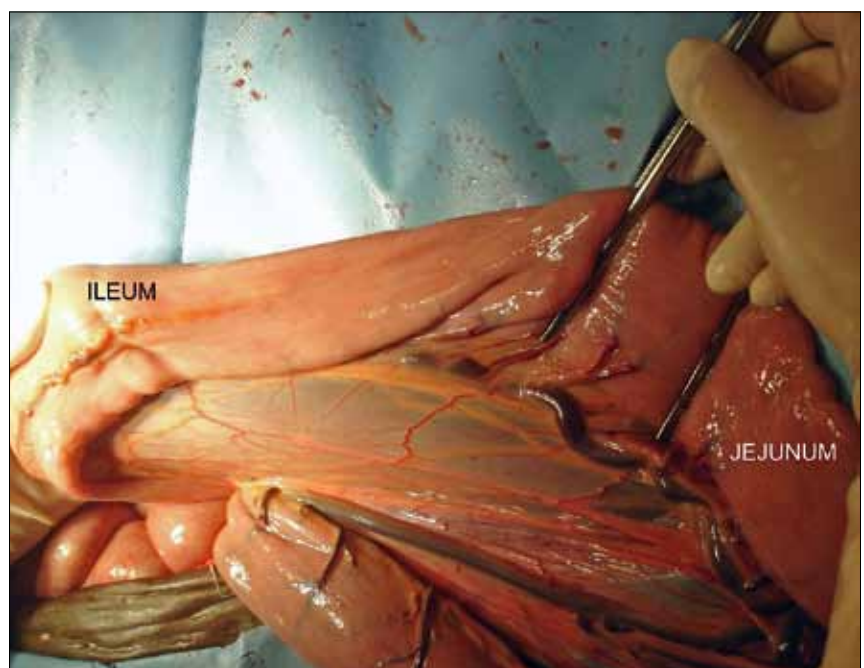
Po obfitym wypłukaniu wydobytych partii jelit solą fizjologiczną, odprowadzono okrężnicę i jelito czcze do jamy brzusznej. Nie zaszywano otworu w kresce jelitowej. Kresę białą zamknięto szwem ciągłym na okrętkę, przy użyciu wchłaniającej nici plecionej Vicryl nr 2.

Skórę zamknięto metalowymi klamrami. Ranę zabezpieczono zrolowaną gazą przyszytą do skóry. Wybudzenie konia przebiegało bez zakłóceń. Zastosowano system lin asekuracyjnych.

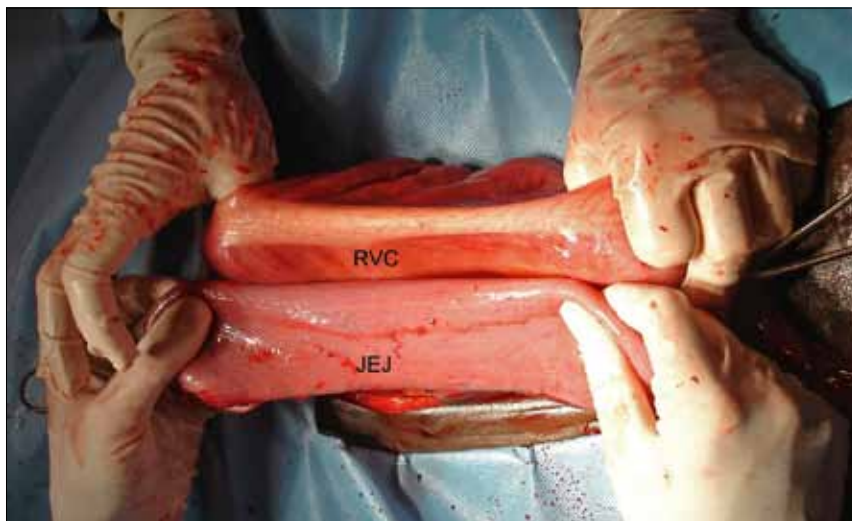
Wdrożono chemioterapię enrofloksacyną w dawce 5 mg/kg m.c., co 24 godz.



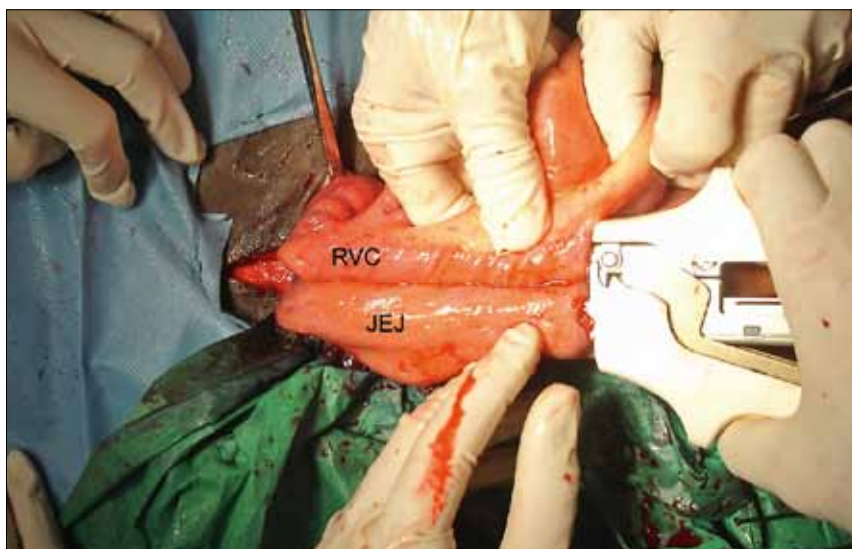
Ryc. 1. Wierchołek i część trzonu jelita ślepego wydobyte z jamy brzusznej. Brak makroskopowych zmian chorobowych. Zastosowanie odpowiedniej diety przed operacją pozwoliło uniknąć nacinania ściany jelita ślepego w celu jego opróżnienia



Ryc. 2. Jelito czcze przed przecięciem. Klemy jelitowe blokują przepływ treści jelitowej podczas zabiegu. ILEUM – jelito biodrowe, JEJUNUM – jelito czcze



Ryc. 3. Ślepo zakończone jelito czcze (JEJ) przyłożone do prawego, dolnego pokładu okrężnicy wielkiej (RVC), tuż pod taśmą wolną boczną. Brak możliwości wydobycia tego fragmentu okrężnicy z dala od rany operacyjnej sprawia, że zachowanie aseptyki podczas tworzenia anastomozy jest utrudnione. Kierunek dogłowy – po stronie lewej, doogonowy – po prawej



Ryc. 4. Zastosowanie staplera jelitowego GIA 100 pozwala na szybkie utworzenie zespolenia o szerokości ok. 10 cm, ograniczając do minimum kontakt treści jelitowej z polem operacyjnym

zastosowano fluniksę 1,1 mg/kg m.c., *i.v.* co 12 godz, przez 48 godz. Doustnie stosowano ranitydynę (6,6 mg/kg m.c., co 8 godz).

Dwanaście godzin po zabiegu rozpoczęto podawanie wody do picia w niewielkich ilościach, co 30 min. Po upływie doby od zabiegu koń otrzymał pierwsze porcje mocznej, granulowanej trawy. Dwadzieścia godzin po zabiegu koń zaczął oddawać pierwsze porcje nieufornowanego kału.

Okres pooperacyjny przebiegał bez zakłóceń do 10 dnia po operacji, kiedy koń zaczął wykazywać objawy bólowe o znacznym nasileniu. Po założeniu zgłębnika nosowo-żołądkowego stwierdzono przeładowanie żołądka. Badanie rektalne wykazało prawidłowe ułożenie jelit bez zalegania pokarmu w jelicie grubym. Po dożylnym podaniu ksylazyny w dawce 1 mg/kg m.c. i opróżnieniu żołądka bóle ustąpiły.

Ponieważ ataki bólowe pojawiały się ponownie, w ciągu kolejnych dni zdecydowano o zastąpieniu ranitydyny omeprazolem w dawce 4 mg/kg m.c., co 24 godz. Dokonano również modyfikacji diety konia i 14 dnia po operacji rozpoczęto karmienie porcjami siana w odstępach dwugodzinnych oraz wprowadzono paszę treściwą w postaci owsa 3×dziennie po 0,5 l. W ciągu kolejnych 14 dni zwiększano ilość podawanego siana do normalnej dawki. Koń został wypisany z kliniki 35 dni po operacji.

Omówienie

Omawiając ten rodzaj niedrożności trzeba zwrócić uwagę na wysokie zagrożenie spontanicznym pęknięciem ściany jelitowej i śmierci pacjenta z powodu septycznego zapalenia otrzewnej. Zagrożenie to jest szczególnie wysokie w nawracającej postaci

choroby i rośnie wraz z czasem jej trwania oraz z każdym kolejnym nawrotem. O ile pierwotne zatkanie jelita ślepego udaje się skutecznie wyleczyć metodami zachowawczymi w 90% przypadków (1), o tyle postaci nawracającej największą szansę powodzenia ma leczenie operacyjne.

Wydaje się, iż jedynym sposobem różniczenia, z którą postacią choroby mamy do czynienia, jest opróżnienie jelita ślepego metodami zachowawczymi, a następnie obserwacja konia w kierunku wystąpienia ewentualnych nawrotów choroby. (3). W przypadkach zatknię wtórnych lub gdy leczenie zachowawcze nie daje rezultatu, zdecydowanie zaleca się leczenie operacyjne. (1, 2, 3, 4). Rozróżnia się następujące metody leczenia chirurgicznego zatkania jelita ślepego (2):

Tyflotomia (typhlotomy)

Jest to przecięcie ściany jelita ślepego w celu jego opróżnienia.

W zatkaniach pierwotnych może być stosowana jako zabieg rozwiązujący problem, jednak w przypadkach nawrotu wykonywana jest jedynie jako wstępny etap operacji przed zespoleniem omijającym jelito ślepe.

Zespolenie ślepo-okrężnicze

Obecnie rzadko stosowane z uwagi na wysoki odsetek powikłań pooperacyjnych, wywołanych gromadzeniem się nadmiernej ilości gazów w jelicie ślepym i okrężnicy wstępującej.

Zespolenie czczo-okrężnicze lub biodrowo-okrężnicze

Jest to obecnie najskuteczniejsza metoda leczenia nawracającego zatkania jelita ślepego. Całkowite zablokowanie dopływu pokarmu do jelita ślepego przez zamknięcie światła jelita biodrowego/czczego i skierowanie treści jelitowej bezpośrednio do prawego brzuszego pokładu okrężnicy wstępującej prowadzi do stopniowego zaniku wadliwie funkcjonującego jelita ślepego i wyzdrowienia konia. Zastosowanie anastomozy, omijającej jelito ślepe, bez zablokowania dopływu od niego treści pokarmowej (half-bypass), nie zapobiega nawrotom choroby i nie jest polecane (2). Wyłączenie z procesów trawiennych jelita ślepego jest dobrze znoszone przez konie. Obserwuje się jedynie zwiększone zapotrzebowanie na wodę i rozwodnienie kału.

W omawianym przypadku stan ogólny pozwalał na takie przygotowanie konia do operacji, że nie było konieczności otwierania i opróżniania jelita ślepego. Miało to istotny wpływ na czas trwania zabiegu i zmniejszyło ryzyko zanieczyszczenia

poła operacyjnego. Wybór końcowego odcinka jelita czczego, jako miejsca zespolenia, podyktowany był obawą naruszenia ciągłości tętnicy i żyły biodrowej oraz ryzykiem niedokrwienia zespolenia w przypadku wykonania połączenia biodrowo-okrężniczego.

Autorzy przymocowali jelito czcze zamkniętym końcem w kierunku doprzeponowym, aby uniknąć zaginania się jelita czczego przed miejscem zespolenia z okrężnicą i wywołanych tym utrudnień w pasażu treści pokarmowej. Konsekwencją tego wyboru był jednak brak możliwości całkowitego zeszywania krezki jelitowej. Wychodząc z założenia, że największym zagrożeniem jest pozostawienie małego otworu w krezce jelitowej, odstąpiono od jej zeszywania. Może to być jednak przyczyną uwięźnięcia pętli jelita czczego w powstałym otworze i niedrożności strangulacyjnej. W celu uniknięcia tych powikłań zaleca się skierować zeszyty na ślepo koniec jelita czczego w kierunku dożołądkowym, czyli w stronę jelita ślepego. Aby jelito czcze nie zaginało się o 180° w miejscu

anastomozy, należy przymocować je do okrężnicy, 10–15 cm doprzeponowo (4).

Zastosowanie staplera jelitowego GIA 100 w istotny sposób zmniejszyło kontakt treści jelitowej z polem operacyjnym oraz skróciło czas trwania operacji. Należy podkreślić, że u konia rozpoznano dwie jednostki chorobowe powodujące bóle morskowe. Zastanawiające jest na ile choroba wrzodowa żołądka mogła zaburzać pracę jelita grubego, a jelita ślepego w szczególności (na ten temat brak danych literaturowych). Zależność odwrotna, tzn. nasilenie objawów choroby wrzodowej po przebytym zachowawczym i operacyjnym leczeniu niedrożności jelita ślepego, jest ewidentna i zrozumiała.

Przebieg kliniczny i postępowanie terapeutyczne przy pierwotnym zatkaniu jelita ślepego, zatkaniu okrężnicy wstępującej i okrężnicy zstępującej jest zbliżony. Kluczową sprawą, przesądającą o rokowaniu, jest zdiagnozowanie nawrotowego charakteru zatkania jelita ślepego, gdyż wysokie zagrożenie pęknięciem ściany jelitowej i brak trwałej poprawy po terapii

zachowawczej sprawia, że leczenie operacyjne staje się najlepszą z dostępnych obecnie metod terapeutycznych.

Piśmiennictwo

1. Edwards R.B.: Cecal diseases that can result in colic. W: Mair T., Divers T., Ducharme N. (edit.): *Manual of Equine Gastroenterology*. W.B. Saunders, 2002.
2. Dart A.J., Dowling B.A., Hodgson D.R.: Large intestine. W: Auer J.A., Stick J.A. (edit.): *Equine Surgery*, W. B. Saunders Company, 2nd ed., 1999.
3. Freeman D.E.: Surgery for impactions of the cecum, large colon and small colon. *Proceedings of the Annual Meeting of the Italian Association of Equine Veterinarians*, Pisa, Italy 2003.
4. Rakestraw P.C. Hardy J.: Large intestine. W: Auer J.A., Stick J.A. (edit.): *Equine Surgery*, W. B. Saunders Company, 3rd ed., 2006.

Lekarz wet. Jan Samsel, Szpital Koni Służewiec, ul. Puławska 266, 02-684 Warszawa

Przypadki wąglika u bydła na Słowacji w 2010 r.*

Mirosław Welz¹, Piotr Dębski¹, Rafał Marszałek¹, Anna Czaja¹, Pavol Rajzák², Michal Zozulák³

z Wojewódzkiego Inspektoratu Weterynarii z siedzibą w Krośnie¹ oraz Krajskiej veterinárnej a potravinovej správy v Prešove² i Regionálnej veterinárnej a potravinovej správy vo Svidniku³

Wąglik jest jednostką chorobową stwierdzaną od najdawniejszych czasów. Pierwsze opisy objawów wskazujących na zakażenie wąglikiem pochodzą z Egiptu z 1250 r. p.n.e. Choroba znana była też starożytnym Grekom i Rzymianom, jednak najstarsze naukowe jej opisy pochodzą z XVIII wieku (1). Obecnie wąglik występuje na wszystkich kontynentach za wyjątkiem Antarktydy. W 2010 r. nowe ogniska stwierdzono w 4 krajach z terenów Afryki (2), Azji (3), Ameryki Południowej (4) i Europy (5). W Europie wąglik wystąpił na Słowacji. Ostatni przypadek wąglika w Polsce stwierdzono w 2001 r. w województwie lubelskim, gdzie chorobę potwierdzono u 7 krów (6, 7).

Przedmiotem tego doniesienia jest opis przypadków wąglika stwierdzonych

w 2010 r. na Słowacji w województwie proszowskim, w rejonie Svidnika, na terenach przygranicznych, w odległości nieprzekraczającej 50 km od granicy z Polską.

5 lipca 2010 r. właściciel gospodarstwa zlokalizowanego w miejscowości Soboš, liczącego 120 sztuk bydła znalazł na pastwisku 3 padłe zwierzęta. Wezwany lekarz weterynarii przeprowadził sekcję zwłok jednej krowy, jednak zaawansowany rozkład gnilny tkanek nie pozwolił na pobranie próbek do badań laboratoryjnych, a obraz sekcyjny nie wskazywał na zakażenie wąglikiem. W gospodarstwie wystąpiły dalsze upadki. Wyniki urzędowej sekcji zwłok kolejnego zwierzęcia przeprowadzonej 7 lipca 2010 r. nasuwały podejrzenie wystąpienia wąglika. U padłej krowy widoczny był krwawy wylew

Cases of anthrax in cattle in Slovakia in 2010

Welz M.¹, Dębski P.¹, Marszałek R.¹, Czaja A.¹, Rajzák P.², Zozulák M.³, Voivodship Veterinary Inspectorate in Krosno¹, Prešov Regional Veterinary and Food Administration², Svidnik Local Veterinary and Food Administration³

The purpose of this article was to describe the cases of anthrax in livestock in Slovakia during 2010 and the operations undertaken by the local veterinary services. Basing on their history and after careful examination of all cases, contaminated pastures where animal burial fields used to be located in 1960s, were identified as the source of infection with *B. anthracis*. Its long-living, resistant spores were washed away by streams in the springtime and contaminated the environment which maintains the disease on a farm or pasture for many many years. Appropriate measurements were established by Slovakian veterinary authorities to prevent spread of this dangerous zoonosis.

Keywords: cattle, source of infection.

z odbytu (ryc. 1). Podczas sekcji widoczne były wybroczyny pod wszystkimi błonami surowiczymi i znaczne powiększenie śledziony. Pobrane próbki wysłano do badań w urzędowym laboratorium w Dolnym Kubinie.

* Artykuł powstał dzięki współpracy lekarzy weterynarii z Podkarpacia i ze Słowacji.